

Рентгенологический отчет: Зубы 16 — 47

28.11.2019

ФИО пациента: Endo sample 8x8

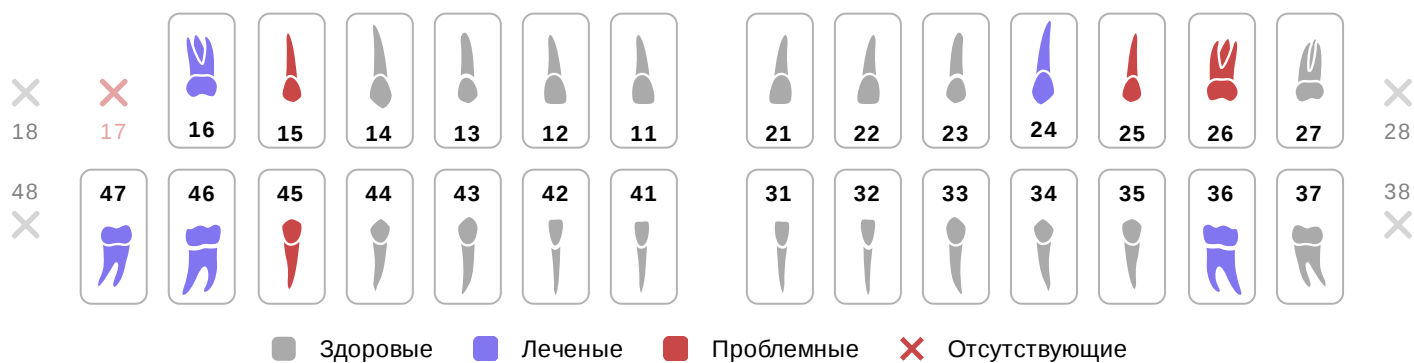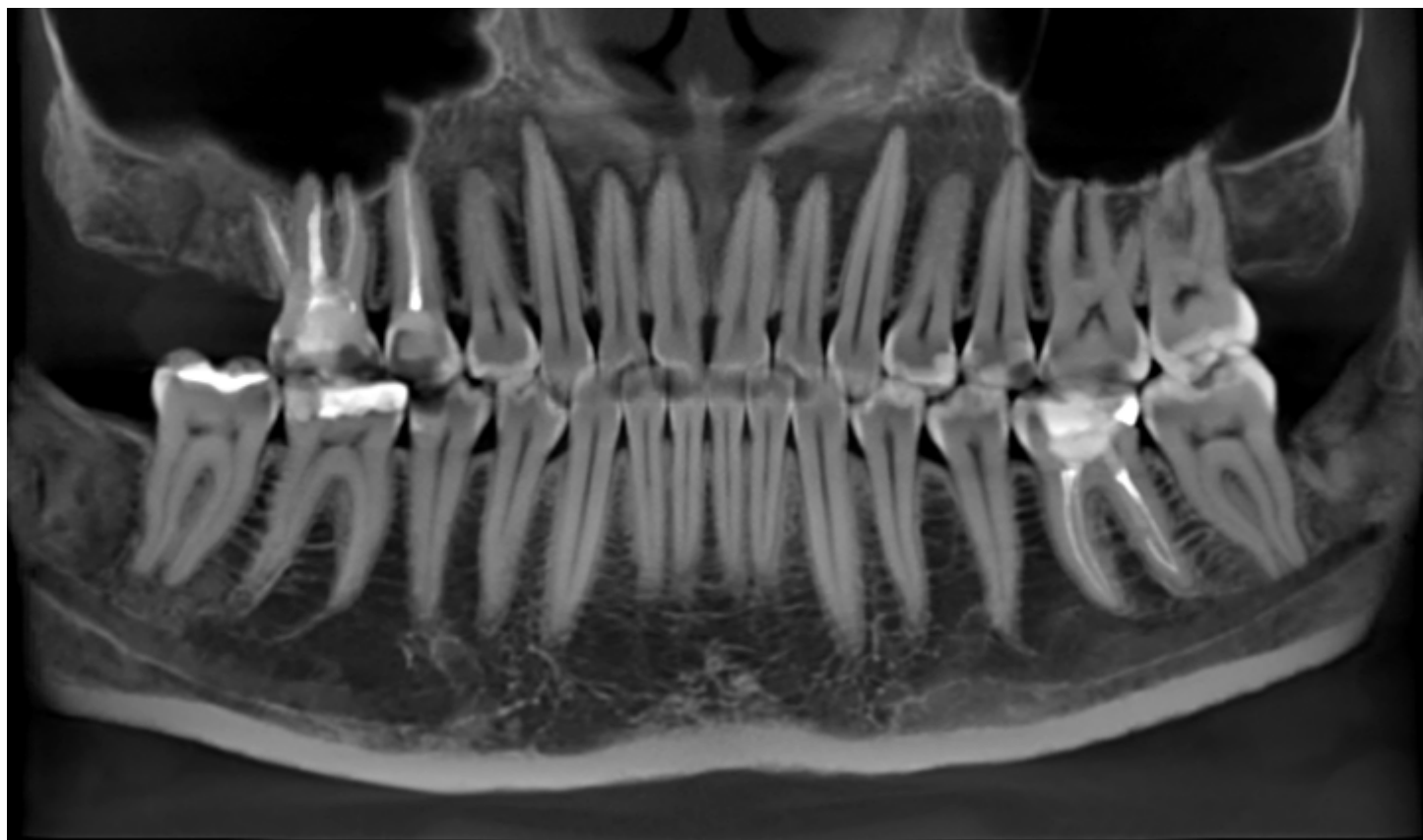ID пациента: 10135986

Возраст: 36

Дата рождения: 1982-12-16

Дата исследования: 2019-11-28

Пол: Женский



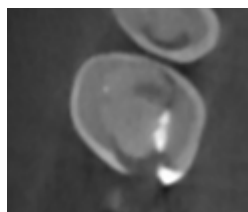
Зона интереса



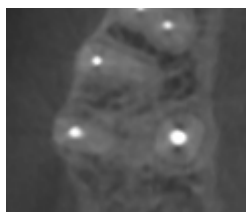
Зуб 16

3 корня 100%, 3 канала 82%, Пломба 99%, Зуб эндодонтически лечен 100%,
Каналы запломбированы до верхушек 51%, Пломбировка гомогенна 89%.

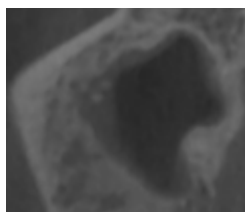
+ Добавить диагноз



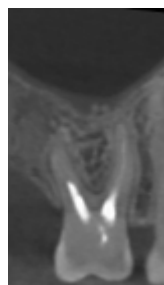
Axial



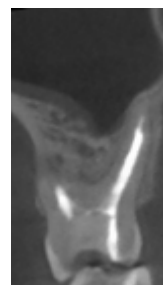
Axial



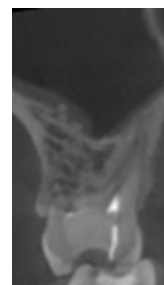Axial



Sagittal



Frontal



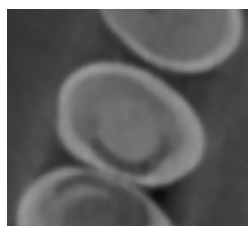
Frontal



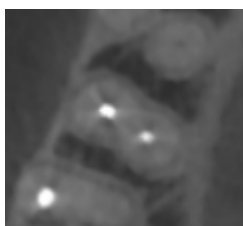Зуб 15

1 корень 99%, 2 канала 99%, Пломба 96%, Зуб эндодонтически лечен 99%,
Каналы запломбированы до верхушек 63%, Пломбировка гомогенна 79%,

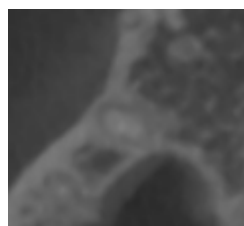
Расширение пространства периодонтальной связки у верхушки 52%. + Добавить диагноз



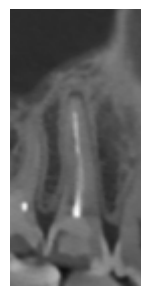
Axial



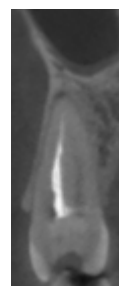Axial



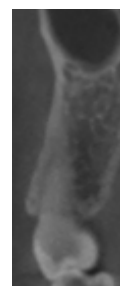
Axial



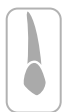Sagittal



Frontal

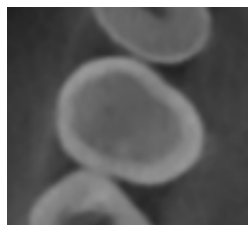


Frontal

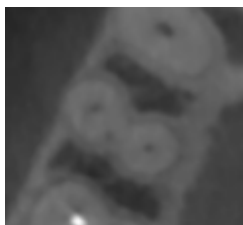


Зуб 14

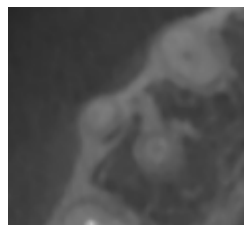
2 корня 100%, 2 канала 100%. + Добавить диагноз



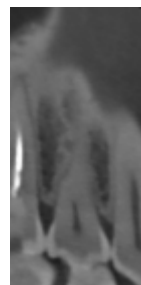
Axial



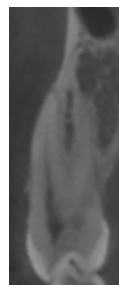Axial



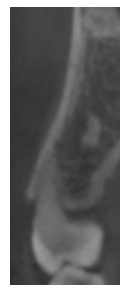
Axial



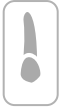Sagittal



Frontal

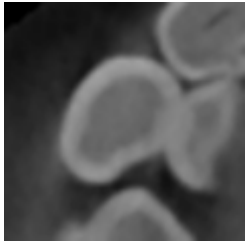


Frontal

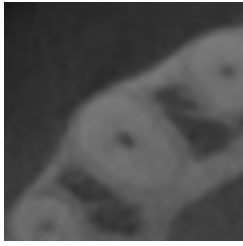


Зуб 13

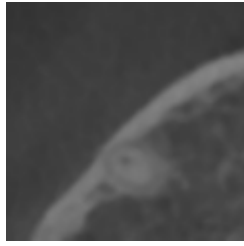
1 корень 100%, 1 канал 100%. + Добавить диагноз



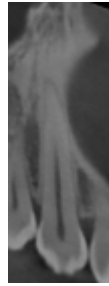
Axial



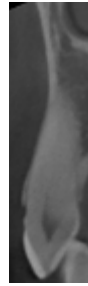Axial



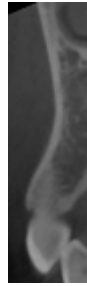
Axial



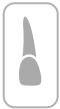Sagittal



Frontal

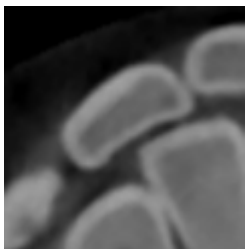


Frontal



Зуб 12


1 корень 100%, 1 канал 100%. + Добавить диагноз



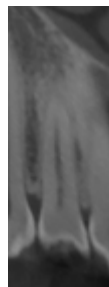Axial



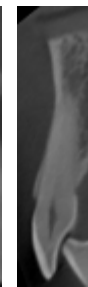
Axial



Axial



Sagittal



Frontal

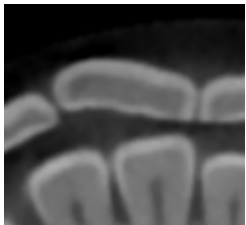


Frontal

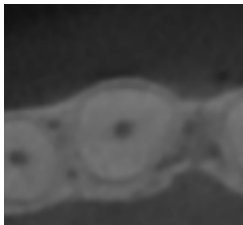


Зуб 11

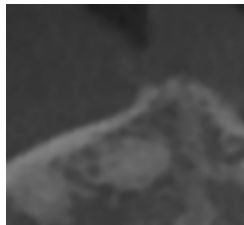
1 корень 100%, 1 канал 100%. + Добавить диагноз



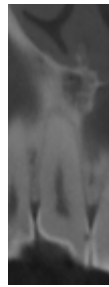Axial



Axial



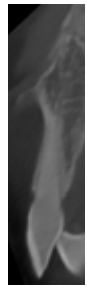
Axial



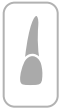Sagittal



Frontal

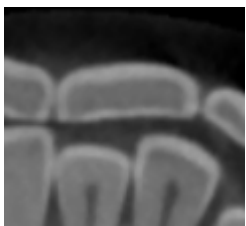


Frontal

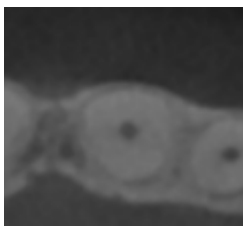


Зуб 21

1 корень 100%, 1 канал 100%. + Добавить диагноз



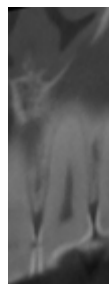Axial



Axial



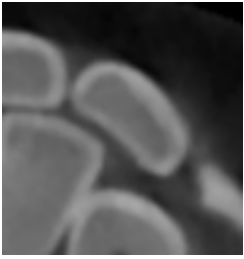
Axial



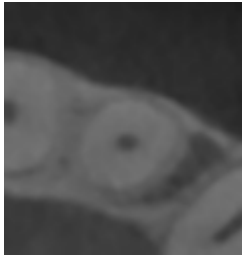

Зуб 22

1 корень 100%, 1 канал 100%. + Добавить диагноз



Axial



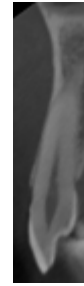Axial



Axial



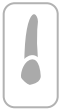Sagittal



Frontal

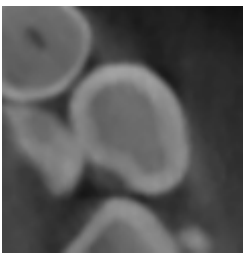


Frontal

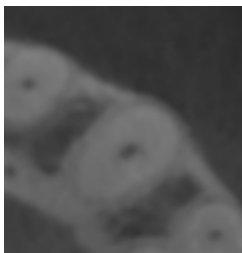


Зуб 23

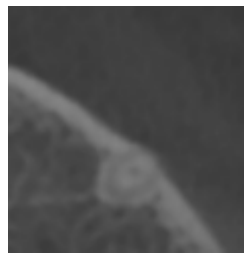
1 корень 100%, 1 канал 100%. + Добавить диагноз



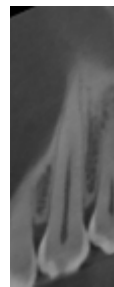Axial



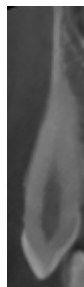Axial



Axial



Sagittal



Frontal

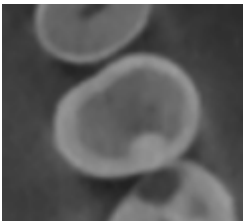


Frontal

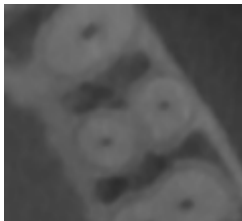

Зуб 24

2 корня 100%, 2 канала 100%, Пломба 95%. + Добавить диагноз



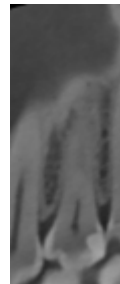
Axial



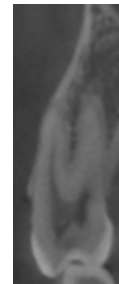
Axial



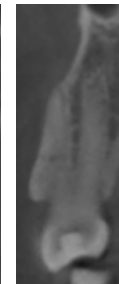
Axial



Sagittal



Frontal

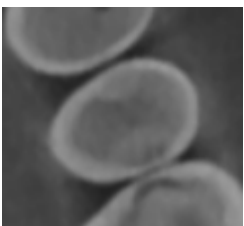


Frontal



Зуб 25

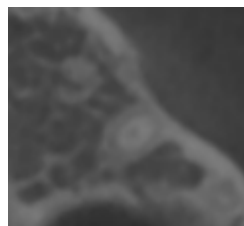
1 корень 100%, 2 канала 83%, Признаки кариеса 80%. + Добавить диагноз



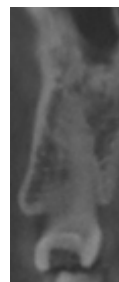
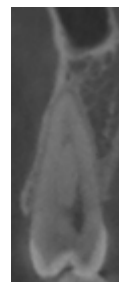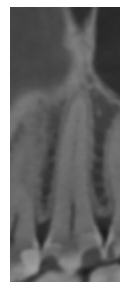Axial



Axial



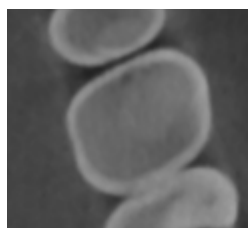
Axial



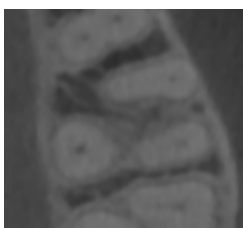


Зуб 26

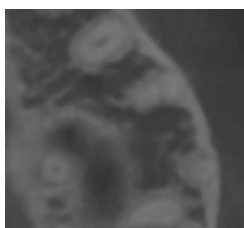3 корня 100%, 4 канала 99%, **Признаки кариеса** 64%. + Добавить диагноз



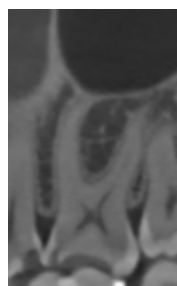
Axial



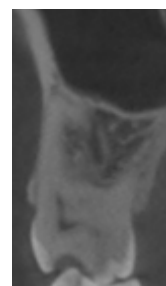
Axial



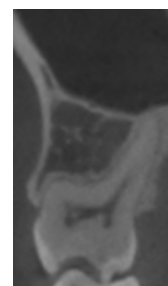
Axial



Sagittal



Frontal

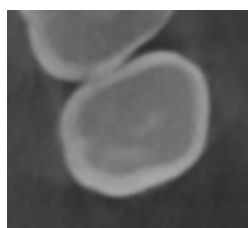


Frontal

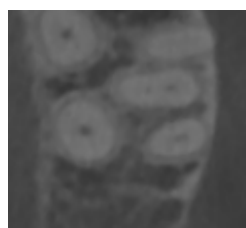


Зуб 27

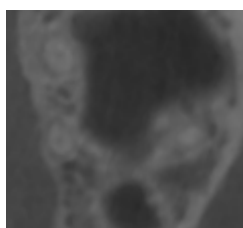
3 корня 100%, 3 канала 79%. + Добавить диагноз



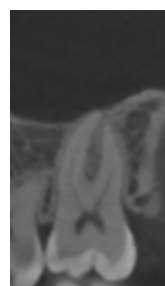
Axial



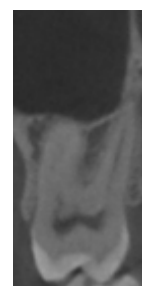Axial



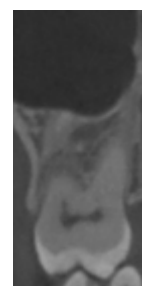
Axial



Sagittal



Frontal

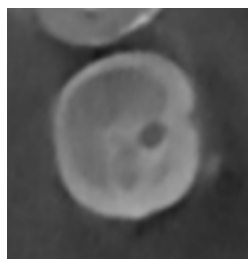


Frontal

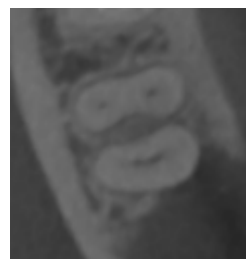

Зуб 37

2 корня 100%, 3 канала 99%. + Добавить диагноз



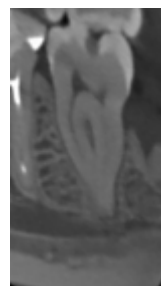
Axial



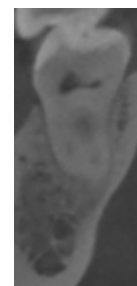Axial



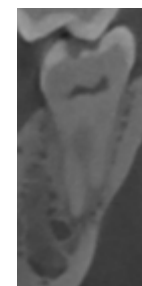Axial



Sagittal



Frontal



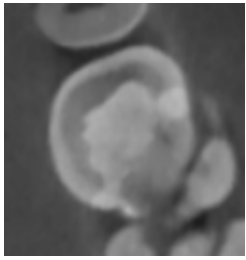
Frontal



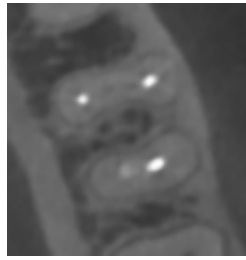
Зуб 36

2 корня 100%, 4 канала 75%, Пломба 99%, Зуб эндодонтически лечен 100%,
Каналы запломбированы до верхушек 73%, Пломбировка гомогенна 91%.

+ Добавить диагноз



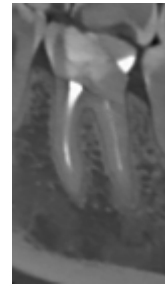
Axial



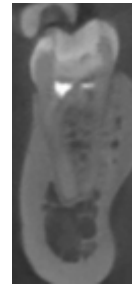
Axial



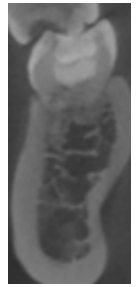Axial



Sagittal



Frontal

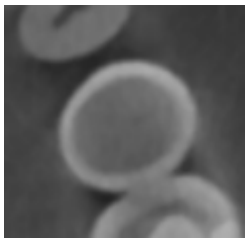


Frontal

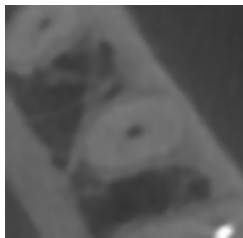


Зуб 35

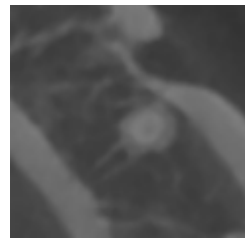
1 корень 100%, 1 канал 100%. + Добавить диагноз



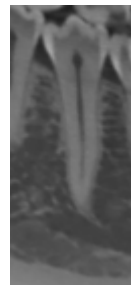
Axial



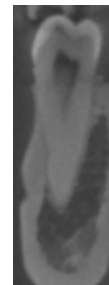Axial



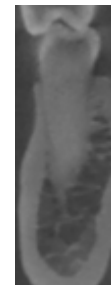Axial



Sagittal



Frontal

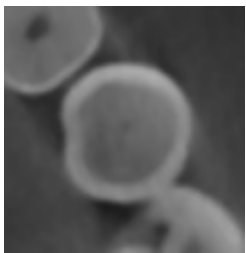


Frontal



Зуб 34

1 корень 100%, 1 канал 100%. + Добавить диагноз



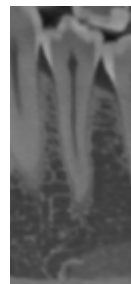
Axial



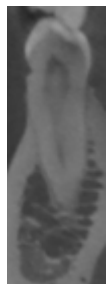Axial



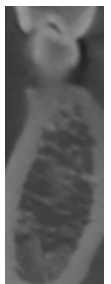
Axial



Sagittal



Frontal

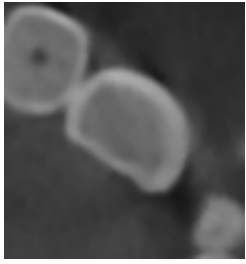


Frontal



Зуб 33

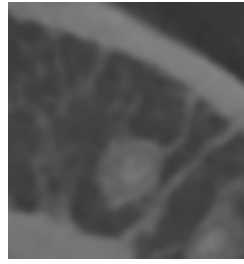
1 корень 100%, 1 канал 100%. + Добавить диагноз



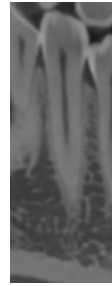
Axial



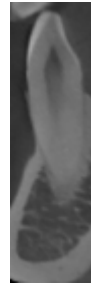Axial



Axial



Sagittal

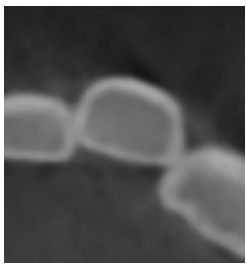


Frontal



Зуб 32

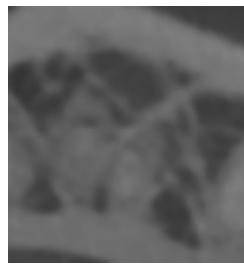1 корень 100%, 1 канал 60%. + Добавить диагноз



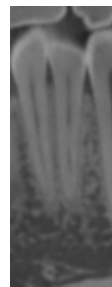
Axial



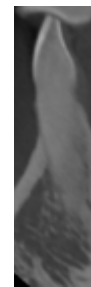
Axial



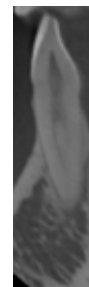Axial



Sagittal



Frontal

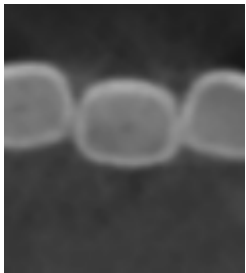


Frontal



Зуб 31

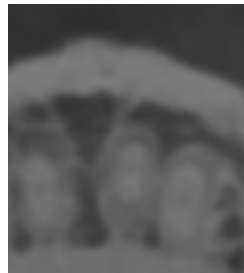
1 корень 100%, 1 канал 78%. + Добавить диагноз



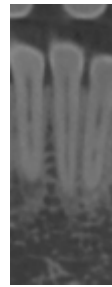
Axial



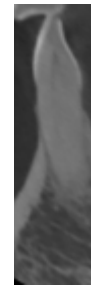Axial



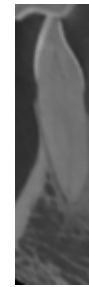Axial



Sagittal



Frontal

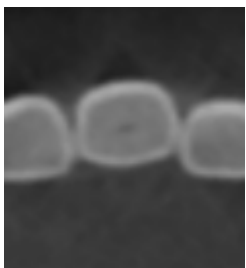


Frontal



Зуб 41

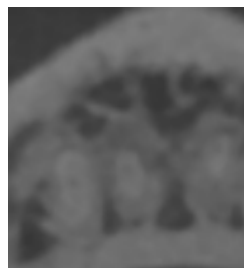
1 корень 100%, 2 канала 56%. + Добавить диагноз



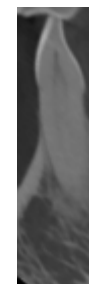
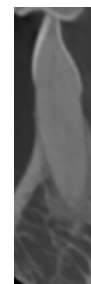
Axial



Axial



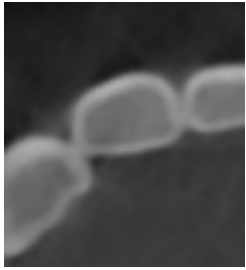
Axial



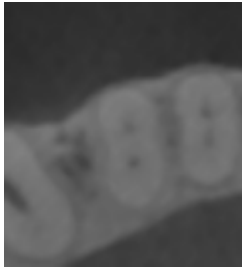

Зуб 42

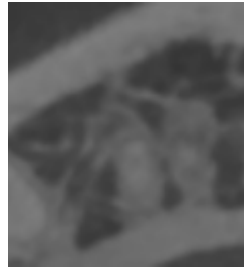
1 корень 100%, 2 канала 83%. + Добавить диагноз



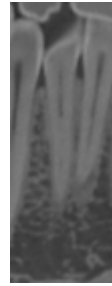
Axial



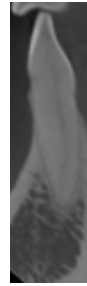Axial



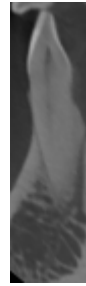Axial



Sagittal



Frontal

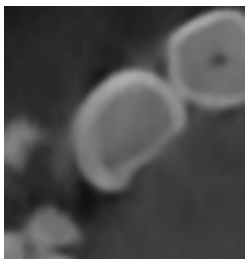


Frontal




Зуб 43

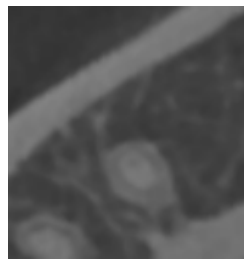
1 корень 100%, 1 канал 100%. + Добавить диагноз



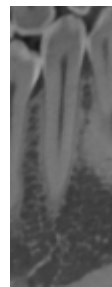
Axial



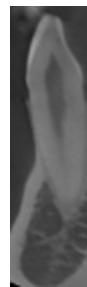Axial



Axial



Sagittal




Frontal




Зуб 44

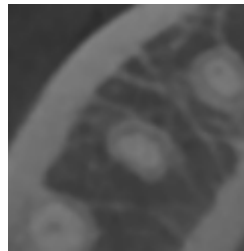1 корень 100%, 1 канал 65%. + Добавить диагноз



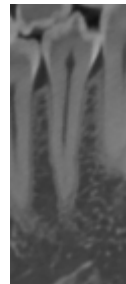
Axial



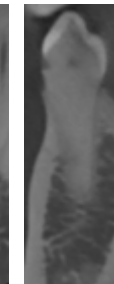
Axial



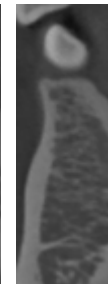
Axial



Sagittal



Frontal

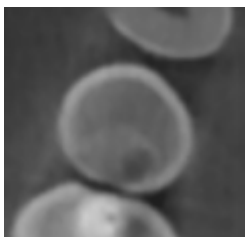


Frontal

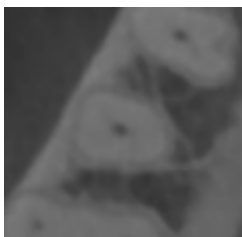


Зуб 45


1 корень 100%, 1 канал 100%, **Признаки кариеса** 85%. + Добавить диагноз



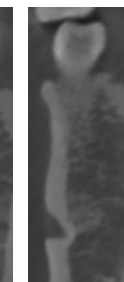
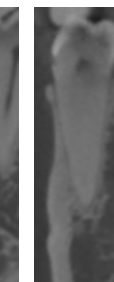
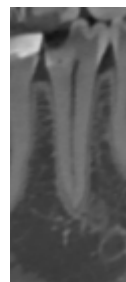
Axial



Axial



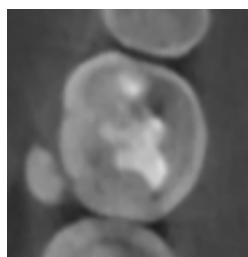
Axial



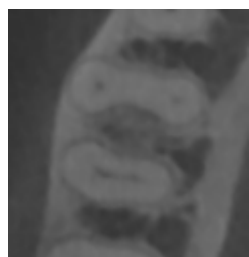

Зуб 46

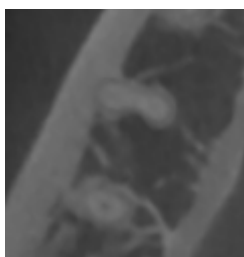
2 корня 100%, 4 канала 77%, Пломба 100%. + Добавить диагноз



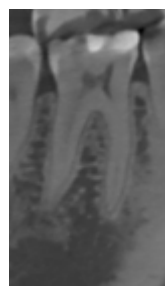
Axial



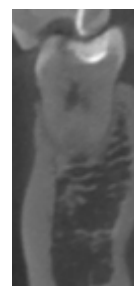
Axial



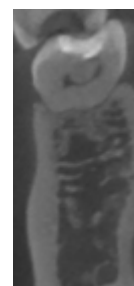Axial



Sagittal



Frontal

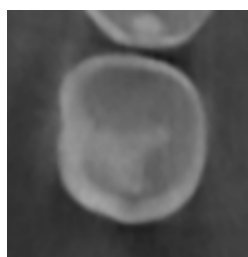


Frontal

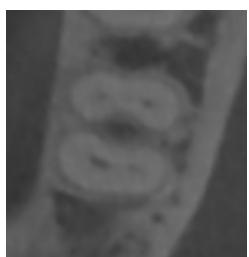


Зуб 47

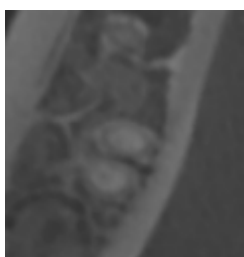
2 корня 100%, 3 канала 98%, Пломба 98%. + Добавить диагноз



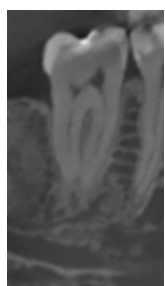Axial



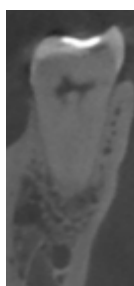Axial



Axial



Sagittal



Frontal



Frontal